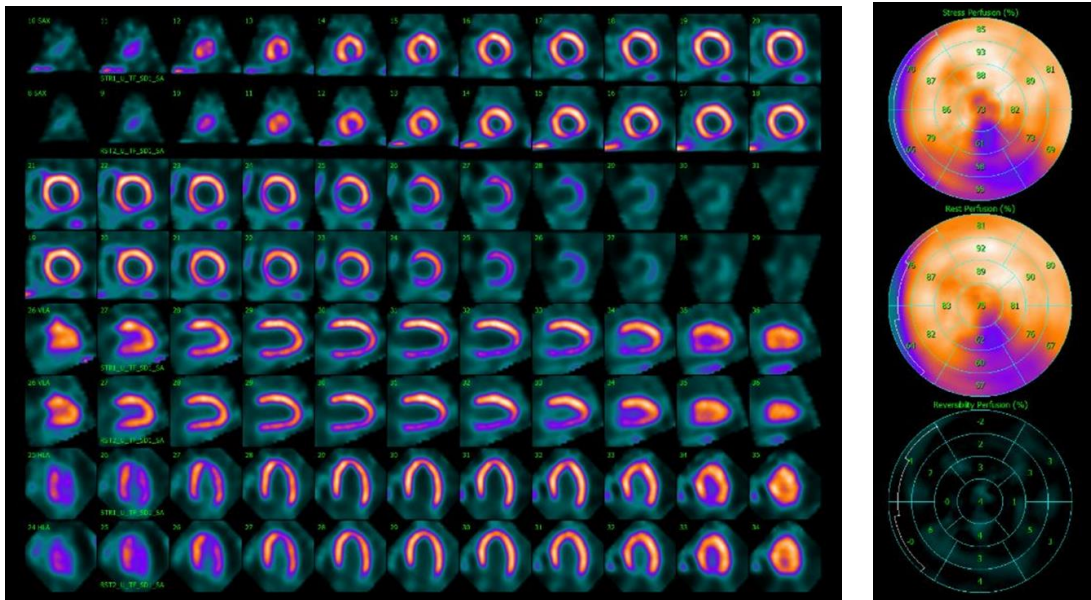


症例 1905HY

70歳代 男性 腹部大動脈瘤 心臓以外の手術の術前評価 誘発虚血はありますか？

心臓専用半導体 SPECT 装置(D-SPECT)の画像



3 検出器型 SPECT 装置(GCA9300R)の画像

